

# Tinea Corporis

*by* Nurhaliza Nurhaliza

---

**Submission date:** 24-Jul-2024 10:55AM (UTC+0700)

**Submission ID:** 2421637094

**File name:** 580\_NianTanaSikka\_Nurhaliza\_Nurhaliza\_jurnal.pdf (394.9K)

**Word count:** 2183

**Character count:** 13025



## Tinea Corporis

<sup>1</sup>Nurhaliza Nurhaliza, <sup>2</sup>M. Mimbar Topik,

<sup>1</sup>Program Studi Profesi Dokter, Fakultas Kedokteran, Universitas Malikussaleh

<sup>2</sup>Departemen Ilmu Penyakit Kulit dan Kelamin, Rumah Sakit Umum Daerah Cut Meutia,  
Aceh Utara

Alamat: Jl. H. Meunasah, Uteunkot Cunda, Lhoseumawe, Aceh

Korespondensi penulis: [nhalizz848@gmail.com](mailto:nhalizz848@gmail.com)

**Abstract:** The patient is 13 year old female, came with her family to the Cut Meutia Hospital Polyclinic with complaints of a red rash spreading across the back of her thighs, stomach and face which had been accompanied by itching for the past 3 months. Complaints of itching come and go and get worse when she was sweat more after activity. The patient also complained that the itching made her sleepless. This primary data was obtained through autoanamnesa, alloanamnesa and physical examination at Cut Meutia Hospital. The assessment is carried out based on the initial holistic diagnosis, process and end of the visit to the clinic with by quantitatively and qualitatively. The interventions carried out include education regarding the causes and prevention that can be done for tinea corporis as well as personal hygiene that can be carried out in order to prevent the emergence of tinea corporis and break the chain of transmission. Apart from that, education regarding management and explaining complications that can occur so that patients want to seek treatment and take preventive measures.

**Keywords:** Tinea Corporis, itching, Cut Meutia Hospital

**Abstrak:** Pasien seorang perempuan yang berusia 13 tahun datang bersama keluarganya ke Poliklinik Rumah Sakit Cut Meutia dengan keluhan ada ruam merah yang melebar di belakang paha, perut dan muka yang disertai gatal sejak 3 bulan yang lalu. Keluhan gatal tersebut hilang timbul dan semakin memberat ketika berkeringat lebih setelah beraktivitas. Pasien juga mengeluhkan gatal yang dirasakan membuat dirinya tidur kurang nyenyak. Data primer ini diperoleh melalui autoanamnesa, alloanamnesa dan pemeriksaan fisik di Rumah Sakit Cut Meutia. Penilaian dilakukan berdasarkan diagnosis holistik awal, proses, dan akhir kunjungan ke poli secara kuantitatif dan kualitatif. Intervensi yang dilakukan diantaranya adalah edukasi mengenai penyebab dan pencegahan yang dapat dilakukan pada tinea corporis serta personal hygiene yang dapat dilakukan agar dapat mencegah timbulnya penyakit tinea corporis dan memutuskan rantai penularannya. Selain itu, edukasi mengenai tatalaksana serta menjelaskan komplikasi yang dapat terjadi agar pasien mau berobat dan melakukan upaya pencegahan.

**Kata Kunci:** Tinea Corporis, gatal, Rumah Sakit Cut Meutia

### 1. PENDAHULUAN

Tinea corporis, cruris dan facialis merupakan suatu penyakit infeksi yang disebabkan oleh kelompok jamur golongan Dermatofita yang menginfeksi bagian rambut, kulit dan kuku di tubuh manusia sehingga jamur yang menginfeksi disebut *Dermatofitosis*. Tinea corporis adalah istilah infeksi jamur yang menginfeksi di daerah badan, lengan tangan dan tungkai kaki, sedangkan tinea cruris adalah istilah infeksi jamur yang menginfeksi di daerah genitokrural, sekitar anus, bokong, dan perut bagian bawah. Tinea facialis adalah istilah infeksi jamur yang menginfeksi di daerah sekitaran wajah (Menaldi et al., 2017). Penyakit ini sering dialami anak-anak yang kurang menjaga personal hygiene.

Tinea Corporis merupakan jamur golongan Dermatofita yang tersering menginfeksi tubuh manusia adalah dari jamur *Trichophyton sp*, *Epidermophyton sp* dan *Microsporum sp*. Semua jamur ini dapat menyebabkan dermatomikosis, akan tetapi penyebab yang tersering

Received: Mei 20, 2024; Revised: Juni 15, 2024; Accepted: Juli 24, 2024; Published: Juli 30, 2024;

\* Nurhaliza Nurhaliza, [nhalizz848@gmail.com](mailto:nhalizz848@gmail.com)

menginfeksi bagian kulit tubuh manusia adalah dari jamur *Trichophyton sp* terutama spesies yang terbanyak yang menginfeksi adalah dari spesies jamur *Trichophyton rubrum*. Penyakit ini awalnya akan menyebabkan lesi berupa ruam merah yang berbentuk bulat disebut *ringworm* yang menandakan adanya dermatomikosis dengan tepi eritemanya aktif dan adanya *central healing* pada lesi tersebut. Kemudian lesinya akan banyak dan bergabung menjadi susunan polisiklik. Penyakit ini akan bermanifestasi klinis berupa gatal pada penderita tersebut (Gadithya et al., 2020; Menaldi et al., 2017). Penyakit ini sering dialami anak-anak yang kurang menjaga personal hygiene.

## 2. LAPORAN KASUS

Pasien merupakan seorang perempuan yang berusia 13 tahun datang bersama keluarganya ke Poliklinik Rumah Sakit Cut Meutia dengan keluhan ada ruam merah yang melebar di belakang paha, perut dan muka yang disertai gatal sejak 3 bulan yang lalu. Keluhan gatal tersebut hilang timbul dan semakin memberat ketika berkeringat lebih setelah beraktivitas. Pasien juga mengeluhkan gatal yang dirasakan membuat dirinya tidur kurang nyenyak akhir-akhir ini.

Pasien merupakan seorang santri di salah satu pesantren di Aceh Utara. Pasien juga merupakan santri baru di pesantren yang sekarang ini sejak 2 minggu yang lalu. Nn. S mengatakan sebelumnya ada kawan yang memiliki keluhan yang serupa dengannya di pesantren sebelumnya sehingga dia memiliki penyakit yang sama sebelum dia pindah ke pesantren yang sekarang ini. Keluhan seperti adanya luka disangkal. Pasien sebelumnya tidak pernah mengalami keluhan yang serupa. Awalnya keluarga pasien tidak memiliki penyakit yang serupa dengannya. Akan tetapi setelah pasien mengalami penyakit dan keluhan tersebut, kakak pasien juga mengalami penyakit yang sama setelah dideritanya. Pasien sebelumnya pernah mengonsumsi obat yang dibeli dari mantri dan tempat lainnya, akan tetapi keluarga pasien dan pasien tidak ingat jenis obat dan nama obat yang dibeli dan dikonsumsi.

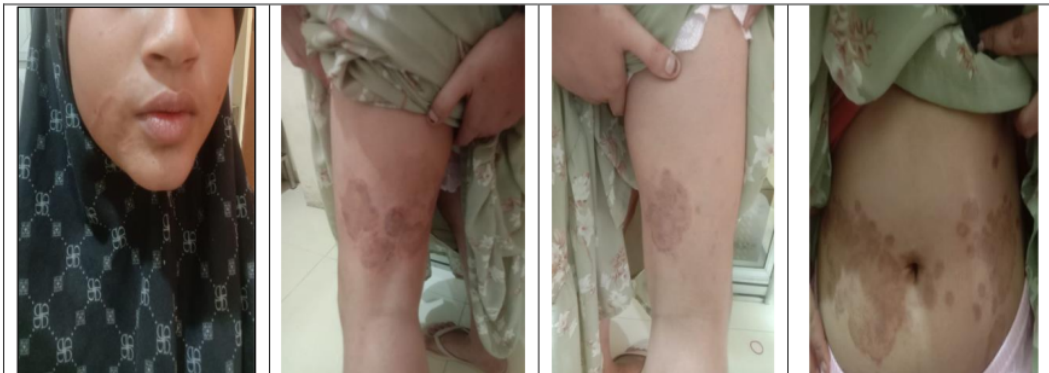Pasien merupakan santri di salah satu pesantren di Aceh Utara. Pasien mengaku pernah berkontak langsung, meminjam pakaian dari kawan penderita sebelumnya yang mengalami keluhan serupa dan pernah duduk di tempat tidurnya sehingga pasien mengalami keluhan yang serupa. Pasien berobat dengan menggunakan BPJS dan merupakan golongan ekonomi menengah bawah.

Pada pemeriksaan fisik keadaan status umum pasien baik dan kesadaran compos mentis. Pada pemeriksaan dermatologis didapatkan lesi plak dan makula eritema berbentuk polisiklik dengan tepi eritemanya aktif dan adanya *central healing* di regio facialis, abdomen

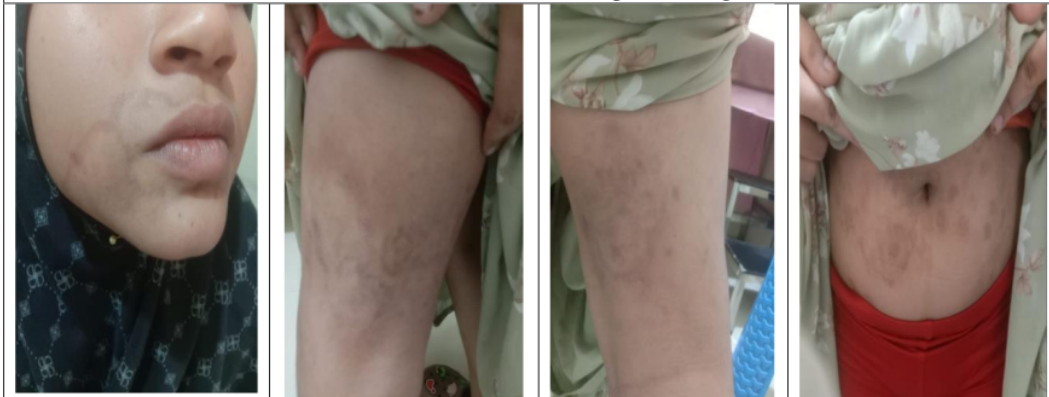
dan cruris. Awalnya di regio cruris dan plaknya semakin melebar hingga terdapat di regio lain seperti di abdomen dan facialis.

Pasien ini di diagnosis banding dengan diagnosis awal Tinea Corporis, Cruris dan Facialis. Kemudian untuk diagnosis banding selanjutnya adalah Pityriasis Rosea dan Psoriasis Vulgaris. Diagnosis kerja pada pasien ini adalah Tinea Corporis, Cruris, Facialis.

Berdasarkan terapinya, terapi non medikamentosanya adalah pasien di edukasikan mengenai bagaimana personal hygiene, hindari aktivitas yang menyebabkan keringat berlebih sehingga rasa gatal yang hebat dapat dihindari, jangan saling meminjam maupun menggunakan fasilitas dan barang pribadi milik orang lain (kawan) seperti pakaian, handuk, mukena, tempat tidur selain milik sendiri agar menghindari penularan infeksi. Pada terapi medikamentosa diberikan obat *Itraconazole* 1x100mg, *Cetirizine* 1x10mg dan obat topikal *Miconazole cream* 2%.



Gambar 1 Dokumentasi awal berobat pada 21 Agustus 2023



Gambar 2 Dokumentasi kunjungan selanjutnya pada 4 September 2023

### 3. PEMBAHASAN

Berdasarkan faktor usia, pasien ini merupakan seorang perempuan yang berusia 13 tahun mengalami tinea corporis, cruris dan facialis. Hal ini dapat dialami oleh semua umur, akan tetapi kasus tinea corporis et cruris sering dialami oleh anak-anak sehingga pernyataan ini sesuai dengan yang dialami oleh pasien ini (Kang et al., 2019).

Berdasarkan jenis kelamin, pasien ini merupakan seorang perempuan yang dimana prevalensi kasus terjadinya penyakit tinea corporis, cruris dan facialis ini sering dialami oleh laki-laki dibandingkan pada perempuan, akan tetapi pada perempuan juga tidak menutup kemungkinan untuk terjadinya penyakit tinea ini sehingga pada Nn. S ini dapat mengalami penyakit tinea corporis, cruris dan facialis (Kang et al., 2019).

Berdasarkan faktor risiko, Dermatofitosis merupakan jamur yang berflora normal yang dapat kita dapati di tubuh manusia, hewan maupun di tanah. Pada keadaan tertentu, jamur ini dapat menjadi abnormal jika berkontak langsung dengan penderita, sering bermain dengan hewan seperti kucing, sering terpapar dengan tanah yang sudah ada jamur tersebut dan berada di lingkungan yang berlembapan sehingga jamur tersebut dapat berkembang dengan mudah (Kang et al., 2019). Proses penularan pada jamur yang sudah menginfeksi tubuh seseorang juga mudah ditularkan ke orang lain di sekitarnya dengan cara berkontak langsung dengan penderita (*skin to skin*) atau tidak langsung yaitu dengan memakai barang pribadi milik orang yang menderita tinea corporis, cruris dan facialis ini. Pada kasus ini, pasien tersebut pernah berkontak langsung, meminjam pakaian dan pernah menduduki tempat tidurnya sehingga penularan penyakit ini dapat terjadi padanya (Kang et al., 2019).

Berdasarkan manifestasi klinis yang timbul pada pasien ini adalah berupa gatal yang dirasakan hilang timbul. Gatal yang ditimbulkan ini disebabkan adanya jamur yang menginfeksi stratum corneum yang mengandung keratin dan mengubahnya menjadi enzim kreatinase sehingga enzim ini dapat memicu reaksi inflamasi seperti kemerahan dan rasa gatal dikarenakan dermatofit yang menginvasi kulitnya (Diah et al., 2022).

Keluhan gatal juga semakin terasa memberat setelah beraktivitas lebih. Hal ini dikarenakan keringat yang keluar dari tubuhnya setelah beraktivitas lebih dapat membuat tubuh menjadi terasa lembap dan dermatofit tersebut akan lebih mudah berkembang dikarenakan lembap merupakan faktor yang mendukung pertumbuhan jamur sehingga semakin berkeringat seseorang maka semakin merasa gatal pada tubuh orang yang telah di invasi oleh dermatofit (Diah et al., 2022).

Berdasarkan terapinya, pasien ini diberikan terapi berupa Cetirizine 1x10 mg, Itraconazole 1x100 mg dan obat topikalnya miconazole cream 2% 2x1 setiap minggu hingga masa pemulihan. Pada pasien yang menderita penyakit dermatofit maka terapi pertama yang

harus diberikan adalah obat antifungal oral agar dapat membunuh perkembangbiakkan dari jamur tersebut. Obat antifungal yang dapat diberikan ada 4 yaitu: Fluconazole, Griseofulvin, Itraconazole dan Terbinafine. Fluconazole dapat diberikan pada orang dewasa dengan dosis 150-300mg/hari selama 4-6 minggu akan tetapi pemberian obat ini kontraindikasi pada anak dan wanita hamil sehingga pemberian obat ini harus diperhatikan. Griseofulvin dapat diberikan pada orang dewasa dengan dosis 500 mg/hari selama 2-4 minggu dan pada anak dengan dosis 10-20 mg/kg/hari, akan tetapi obat ini dikontraindikasikan pada wanita hamil dengan kategori X. Obat Itraconazole dapat diberikan pada dewasa dengan dosis 100 mg/hari selama 1 minggu dan pada anak dengan dosis 5mg/kg/hari akan tetapi pada wanita hamil pemberian obat ini termasuk kategori C sehingga harus diperhatikan. Pada obat Terbinafine dosis dewasa dapat diberikan 250 mg/hari selama 2-4 minggu dan pada anak dapat diberikan dengan dosis 3-6 mg/kg/hari selama 2 minggu serta obat ini dapat diberikan pada wanita hamil karena obat ini termasuk kategori B pada wanita hamil sehingga aman dikonsumsi (George et al., 2019; Kang et al., 2019).

Pada obat topikal dapat diberikan dengan salep Clotrimazole, Ketonazole, Miconazole dan Terbinafine. Obat yang paling aman diberikan yaitu Clotrimazole karena pada wanita hamil termasuk kategori B dan pada anak juga dapat diberikan dengan 2x sehari pemakaiannya selama 1-4 minggu. Salep Miconazole juga dapat diberikan 2x sehari selama 4 minggu dan pada wanita hamil juga dapat diberikan, akan tetapi untuk anak < 2 tahun kontraindikasi pada anak tersebut. Salep Terbinafine dapat diberikan 1-2x sehari selama 1-2 minggu dan dapat diberikan pada wanita hamil serta anak usia > 12 tahun. Salep Ketonazole dapat diberikan 1-2x sehari. Pemberian sebagai profilaksis dapat diberikan 1-2 kali /minggu, 2-3 / minggu sebagai terapisnya dan untuk pemakaian obatnya dioleskan selama 5-10 menit sebelum dibilas. Pada gejala yang timbul berupa gatal dapat diberikan obat simtomatik yaitu antihistamin seperti Cetirizine padanya (George et al., 2019; Kang et al., 2019).

#### 4. KESIMPULAN

Telah dilaporkan seorang pasien perempuan bernama Nn. S dengan usia 13 tahun datang bersama keluarganya ke Poliklinik Rumah Sakit Cut Meutia dengan keluhan ada ruam merah yang melebar di belakang paha, perut dan muka yang disertai gatal sejak 3 bulan yang lalu. Keluhan gatal tersebut hilang timbul dan semakin memberat ketika berkeringat lebih setelah beraktivitas. Pasien juga mengeluhkan gatal yang dirasakan membuat dirinya tidur kurang nyenyak akhir-akhir ini.



5  
Pasien merupakan seorang santri di salah satu pesantren di Aceh Utara. Pasien juga merupakan santri baru di pesantren yang sekarang ini sejak 2 minggu yang lalu. Nn. S mengatakan sebelumnya ada kawan yang memiliki keluhan yang serupa dengannya di pesantren sebelumnya sehingga dia memiliki penyakit yang sama sebelum dia pindah ke pesantren yang sekarang ini. Keluhan seperti adanya luka disangkal.

Pada pemeriksaan fisik ditemukan lesi berupa plak dan makula eritema berbentuk polisiklik dengan tepi eritemanya aktif dan adanya *central healing* di regio facialis, abdomen dan cruris. Awalnya di regio cruris dan plaknya semakin melebar dan terdapat di regio lain seperti di abdomen dan facialis. Pada pemeriksaan penunjang dapat dilakukan berupa pemeriksaan KOH 20% pada penderita tersebut.

Pada penatalaksanaannya, pasien ini diberikan obat Cetirizine 1x 10 mg untuk mengatasi gejala gatalnya, obat Itraconazole 1x100 mg sebagai antifungalnya dan obat salep Miconazole cream 2% 2x1 sebagai obat topikalnya.

#### **DAFTAR PUSTAKA**

- Diah, I. A., Sari, P., Kadek, I., & Anjasmara, D. (2022). Tinea korporis et kruris et fasialis dengan terapi kombinasi anti jamur. *Ganesha Medicina Journal*, 3(1), 46–56.
- Gadithya, I. D. G., Darmada, I. G., & R, L. M. M. (2020). *Tinea corporis et cruris*. Universitas Udayana Denpasar.
- George, M., Chaudhary, R. G., Rana, D., Kasundra, D., Chaudhary, A. R., & Malhotra, S. D. (2019). Comparative evaluation of efficacy of terbinafine and itraconazole in treatment of tinea cruris. *International Journal of Basic & Clinical Pharmacology*, 8(7), 1460–1466.
- Kang, S., Amagai, M., Bruckner, A. L., Enk, A. H., Margolis, D. J., McMichael, A. J., & Orringer, J. S. (2019). *Fitzpatrick dermatology* (9th ed.). McGraw Hill.
- Menaldi, S. L. S., Bramono, K., & Indriatmi, W. (2017). *Ilmu penyakit kulit dan kelamin* (Edisi 4). FKUI.

# Tinea Corporis

---

## ORIGINALITY REPORT

---

9%

SIMILARITY INDEX

9%

INTERNET SOURCES

2%

PUBLICATIONS

0%

STUDENT PAPERS

---

## PRIMARY SOURCES

---

1	<a href="http://journal.aripi.or.id">journal.aripi.or.id</a> Internet Source	1%
2	<a href="http://juke.kedokteran.unila.ac.id">juke.kedokteran.unila.ac.id</a> Internet Source	1%
3	<a href="http://jurnal.stikeskesosi.ac.id">jurnal.stikeskesosi.ac.id</a> Internet Source	1%
4	<a href="http://doku.pub">doku.pub</a> Internet Source	1%
5	<a href="http://bogor-kita.com">bogor-kita.com</a> Internet Source	1%
6	<a href="http://jurnal.stikeskesdam4dip.ac.id">jurnal.stikeskesdam4dip.ac.id</a> Internet Source	1%
7	<a href="http://www.perdoski.id">www.perdoski.id</a> Internet Source	1%
8	<a href="http://www.theses.fr">www.theses.fr</a> Internet Source	1%
9	<a href="http://www.scribd.com">www.scribd.com</a> Internet Source	<1%

---



10 [proceedings.ums.ac.id](http://proceedings.ums.ac.id) <1 %  
Internet Source

---

11 [zh.scribd.com](http://zh.scribd.com) <1 %  
Internet Source

---

12 [123dok.com](http://123dok.com) <1 %  
Internet Source

---

13 [edoc.site](http://edoc.site) <1 %  
Internet Source

---

Exclude quotes Off

Exclude matches Off

Exclude bibliography On

# Tinea Corporis

---

GRADEMARK REPORT

---

FINAL GRADE

GENERAL COMMENTS

/0

---

PAGE 1

---

PAGE 2

---

PAGE 3

---

PAGE 4

---

PAGE 5

---

PAGE 6

---